

Dr. Héctor Murrieta González,¹
 Dra. Gabriela Gutiérrez Muñoz,¹
 Dr. Ricardo Mondragón Sánchez,²
 Dr. José Luis Barrera Franco,²
 Dr. Ángel Herrera Gómez,²
 Dr. Emilio Mille Loera³

Ablación percutánea de tumores hepáticos con radiofrecuencia

RESUMEN

La cirugía es el “estándar de oro” para el tratamiento del carcinoma hepatocelular, sin embargo está limitada a un bajo porcentaje de pacientes debido a que aproximadamente 80% de ellos presentan alguna contraindicación para cirugía. Se han desarrollado técnicas invasivas como una alternativa para el tratamiento del carcinoma hepatocelular y en este trabajo presentamos la técnica de ablación térmica con radiofrecuencia y el primer caso tratado en nuestra institución. Cuando la aguja de radiofrecuencia es colocada en el interior del tumor el electrodo que se localiza en la punta genera calor que alcanza temperaturas entre 60 a 100°C lo que produce necrosis por coagulación y la muerte celular. El paciente que tratamos presentaba cirrosis hepática y dos carcinomas hepatocelulares independientes, se le

consideró fuera de tratamiento quirúrgico por lo que se le ofreció la opción de ablación térmica con radiofrecuencia. Para la realización del procedimiento se utilizó la guía ecográfica lo que nos permitió observar en tiempo real el efecto de la radiofrecuencia sobre cada uno de los tumores. Al finalizar el procedimiento se obtuvo tomografía computada trifásica para corroborar los cambios ocurridos por la radiofrecuencia, detectar posibles complicaciones locales y determinar la presencia de tumor residual. En ambos tumores se obtuvo una necrosis del 100% sin observarse imágenes sugestivas de tumor residual. Proponemos a la termoablación con radiofrecuencia como una alternativa para el tratamiento de los pacientes con carcinoma hepatocelular en quienes la cirugía está contraindicada, es una técnica relativamente sencilla de

continúa en la pág. 44

¹De los Departamentos de Tomografía Computada y Ultrasonido, ²Departamento de Cirugía, ³Departamento de Anestesiología del Instituto Nacional de Cancerología. Av. San Fernando Núm. 22, Col. Sección XVI, Delegación Tlalpan, 14080, México D.F. Copias (copies): Dr. Héctor Murrieta González hmurrietag@hotmail.com

Introducción

Aun cuando la resección quirúrgica es considerada como la mejor opción de tratamiento para el carcinoma hepatocelular (CHC), la cirugía está limitada a un bajo porcentaje de pacientes ya que aproximadamente 80% de los mismos presentan alguna contraindicación para cirugía en el momento del diagnóstico. Entre las principales contraindicaciones para cirugía se encuentran: cirrosis hepática avanzada, insuficiencia hepática, multicentricidad del tumor, localización del tumor en un sitio anatómico que técnicamente imposibilita la resección y riesgo quirúrgico elevado.^{1,2}

Ni la quimioterapia, ni la radioterapia han mostrado efectividad en el tratamiento de CHC. Estos factores impulsaron el desarrollo de técnicas invasivas como una alternativa a la resección hepática para el tratamiento de CHC. Entre las técnicas invasivas desarrolladas se encuentran la quimioembo-

lización arterial transcáteter y las técnicas percutáneas de ablación local que pueden realizarse con inyección intratumoral directa de materiales como alcohol absoluto o solución salina caliente y las que producen ablación térmica como la criocirugía, microondas, laser y radiofrecuencia.³⁻⁹

En este artículo presentamos la descripción de la técnica utilizada para la ablación térmica de HCC empleando radiofrecuencia así como el primer caso tratado en nuestra institución.

Material y métodos

Equipo y principios físicos

El equipo utilizado fue de la marca Berchtold modelo Elektrotom 106 HiTT, el cual consta de generador de alta frecuen-

viene de la pág. 43

realizar con un bajo rango de complicaciones.

PALABRAS CLAVE

Ablación, radiofrecuencia, carcinoma hepático.

ABSTRACT

Surgery is the “gold standard” for the treatment of Hepatocellular Carcinoma, nevertheless it is limited to low percentage of patients because approximately an 80% of them present some contraindication for surgery. It has been developed an technique invasive as an alternative for the treatment of the Hepatocellular Carcinoma. In this report we presented the technique of thermal ablation with radio-frequency and the first case treated in our Institution. When the radio frequency needle is placed in the interior of the tumor the electrode that is located in the end generates heat that reaches temperatures between 60 to 100°C that produces necrosis by coagulation and the cellular death. The patient that we treated presented

cirrosis and two independent he Hepatocellular carcinomas was considered out of surgical treatment; reason why the option of thermal ablation with radio frequency was offered to him. For the accomplishment of the procedure the ultrasound guide was used, it allowed us to observe in real time the effect of the radio-frequency on each one of the tumors. When finalizing the procedure computed tomography in three-phases was obtained to corroborate the changes occurred by radio-frequency, to see possible local complications and to determine residual tumor presence. In both tumors a necrosis of the 100% was obtained without observing suggestive images of residual tumor. We propose the thermal ablation with radio frequency as an alternative for the treatment of patients with Hepatocellular Carcinoma in those who surgery is contraindicated; this is a technique relatively simple to perform with a low rank of complications.

KEY WORDS

Ablation; radiofrequency; liver cancer.

cia y de bomba de inyección (Figura No. 1). La longitud de onda de radiofrecuencia utilizada para generar calor es de 375 KHz con una potencia variable que va de 20 a 60 Watts. La aguja para aplicación de radiofrecuencia está aislada con teflón y tiene en la punta un electrodo activo ranurado el cual presenta pequeños orificios y microbolsas de agua. El extremo opuesto de la aguja presenta dos entradas, una se conecta al generador y la otra a la bomba de inyección por medio de la cual es perfundida con solución fisiológica en un volumen aproximado entre 60-80 mL/hora (Figura No. 2). Existen tres presentaciones de agujas con calibre 16 gauge, de 10, 15 y 20 cm de longitud, siendo la longitud de los electrodos de 10, 15 y 20 mm, respectivamente. El paciente se convierte en parte del circuito eléctrico a través de la colocación de un electrodo neutral en la superficie de la piel de la región del torso o muslo. La energía de alta frecuencia es convertida en energía calórica y el tejido adyacente a la punta de la



Figura 1. Equipo de radiofrecuencia que en la parte superior tiene la bomba de infusión. En el panel inferior se encuentra el generador y los controles para su manejo.




Figura 2. Aguja para la aplicación de radiofrecuencia la cual presenta en la punta electrodo ranurado con orificios. En el extremo opuesto se encuentran los conectores para la bomba de infusión y el generador.

aguja es destruido por calor, ya que se generan temperaturas que oscilan entre 60 a 100°C ocurriendo necrosis por coagulación. La muerte celular ocurre a temperaturas entre 47 a 53°C. La infusión constante de solución fisiológica a través de los orificios del electrodo incrementa la conductividad electrolítica del tejido evitando que se reseque y se adhiera al electrodo, permitiendo que el calor se propague. Con este sistema se puede producir hasta cinco centímetros de necrosis térmica en aproximadamente 15 minutos (Figura No. 3).

Paciente

Se trata de paciente masculino de 58 años de edad con cirrosis hepática (Child/Pugh A) asociada a virus de hepatitis B, con esplenomegalia y vórices esofágicas, quien presenta dos lesiones focales en el lóbulo hepático derecho, segmento ocho, las cuales miden dos y cinco centímetros de diámetro, respectivamente (Figura No. 4). Mediante biopsia percutánea guiada por ultrasonido de las lesiones descritas se hizo diagnóstico de hepatocarcinoma. La primera determinación de alfafetoproteína se realizó en agosto de 2002 con valor de 13.4 ng/mL. La cuenta de plaquetas se encontraba por arriba de 40,000/mm³ y la actividad de la protrombina era mayor de 40%, valores por debajo de estas cifras se consideran contraindicación para la realización del procedimiento. De común acuerdo con el Departamento de Gastroenterología se decide realizar ablación térmica con radiofrecuencia.

Técnica

Utilizando al ultrasonido como guía el procedimiento se realizó el día 18 de septiembre de 2002 para lo cual se usó equipo Aloka SSD-5500 con transductor convexo multifrecuencia. El paciente fue citado al estudio como externo, se le pidió presentarse en ayuno debido a que se le iba a administrar sedación y analgesia intravenosa porque la termoablación del tejido hepático produce dolor. Se efectuó antisepsia de la región del hipocondrio derecho con solución yodada

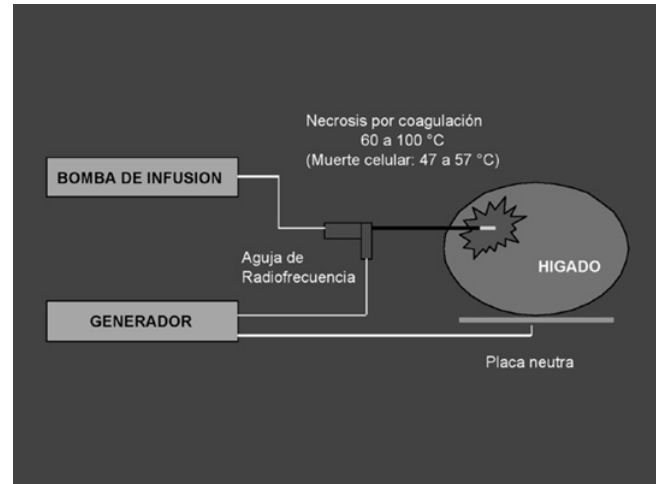


Figura 3. Esquema que muestra los componentes del sistema de radiofrecuencia y su efecto sobre un tumor hepático.

y después se colocaron campos estériles, se determinaron los sitios de punción mediante abordaje intercostal y se administró anestesia local en estos sitios. Inicialmente se trató el tumor de mayor tamaño durante un periodo de 20 minutos con una potencia de 40 Watts con intervalos de diez, cinco y cinco minutos. El tumor de menor tamaño fue tratado durante 16 minutos con intervalos de diez y seis minutos con una potencia de 20 y 40 Watts, respectivamente. Bajo la guía ecográfica en ambos tumores la punta de la aguja fue colocada en el centro de las lesiones para poder cubrir con el efecto térmico la totalidad de su tamaño. El flujo de solución fisiológica en la punta de la aguja fue programado a 70

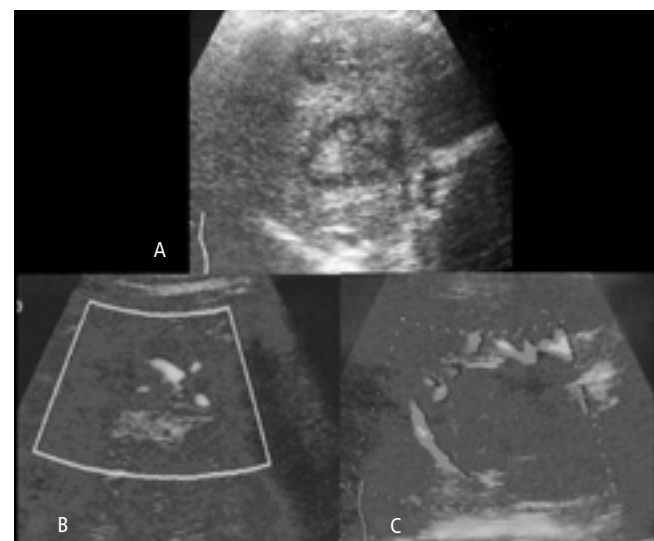

Figura 4. A) Se identifican dos lesiones focales hepáticas en el segmento 8, la de localización superior mide 2 cm y la inferior 5 cm. Mediante biopsia percutánea guiada por ultrasonido se hizo el diagnóstico de hepatocarcinoma en ambas lesiones. Utilizando Doppler se observa que la lesión de menor tamaño presenta aumento del flujo en su interior (B), en tanto que la más grande muestra aumento de la vascularidad a su alrededor (C).

mL/hora y la aplicación de radiofrecuencia fue observada continuamente por ultrasonido. La aguja que utilizamos en este paciente fue de 15 cm de longitud (Figura No. 5).

Al finalizar el procedimiento el paciente permaneció en recuperación por espacio de una hora para posteriormente ser sometido a estudio de tomografía computada de control y dos horas después fue egresado a su domicilio sin complicaciones. Un mes después se realizó nueva tomografía computada para vigilar la posibilidad de recurrencia o tumor residual. Las tomografías fueron realizadas con tomógrafo helicoidal multicorte modelo Volume Zoom de la compañía Siemens, obteniéndose imágenes de 5 mm de grosor en fase simple, arterial y venosa, administrando 120 mL de medio de contraste no iónico a un flujo de 3 mL/seg.

Resultados

En ambos tumores la guía ecográfica permitió la visualización en tiempo real de la colocación de la punta de la aguja en el centro de las lesiones, minimizando el riesgo de complicaciones asociados a la punción, siendo suficiente una sola punción para abordar cada tumor.

La ablación térmica combinada con la infusión continua de solución fisiológica produce incremento de la ecogenicidad dentro del tumor lo que permite vigilar la extensión de la ablación y decidir en qué momento suspender el tratamiento una vez que se ha abarcado el volumen tumoral.

El tratamiento fue bien tolerado por el paciente refiriendo únicamente moderado dolor en el sitio de punción y a la inspiración profunda. La sedación y la analgesia intravenosa contribuyen al buen resultado del procedimiento de-

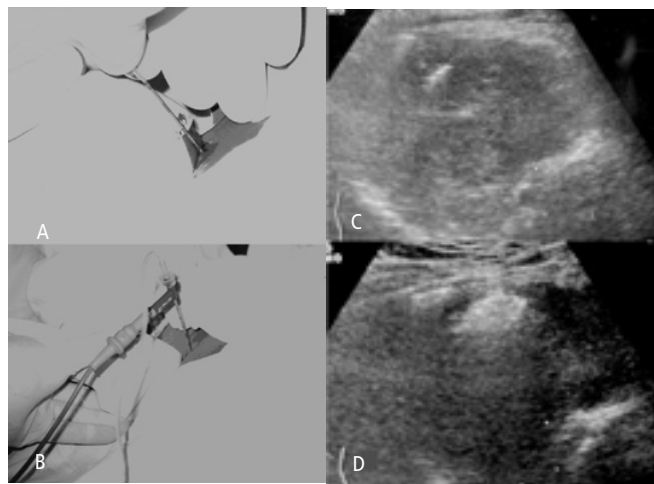


Figura 5. A) Uso del ultrasonido como guía para la colocación de la aguja de radiofrecuencia. B) Imagen de ultrasonido que muestra que el electrodo de la aguja de radiofrecuencia se encuentra en el centro del tumor. C) Aguja de radiofrecuencia conectada al generador y a la bomba de infusión. Durante la aplicación de la radiofrecuencia el ultrasonido nos permite visualizar en tiempo real los cambios que se producen en el tumor. D) El efecto de la radiofrecuencia sobre el tumor se observa como una imagen ecogénica heterogénea que se expande a medida que se incrementa el tiempo de tratamiento.

bido a que el paciente no está sometido a estrés continuo, está tranquilo durante el tratamiento y la ausencia de dolor en el momento de la aplicación de la radiofrecuencia evita que se mueva y por lo tanto que la aguja pierda su posición. En la tomografía computada de control obtenida al finalizar el procedimiento se identificó pequeño hematoma subcapsular que no requirió de tratamiento. No se observaron otras complicaciones relacionadas al procedimiento a lo cual contribuyó la guía ecográfica en tiempo real, así como la adecuada selección del paciente con base en el tamaño, número y localización de los tumores y a la ausencia de factores que condicionaran diátesis hemorrágica. Por todos estos motivos el procedimiento se puede llevar a cabo de manera ambulatoria.

En la tomografía de control realizada al finalizar la termoablación se puede observar que en ambos tumores se obtuvo una necrosis del 100% ya que ambos se aprecian como imágenes hipodensas, homogéneas, sin existir en su interior o en la periferia zonas de reforzamiento lo cual se consideraría como un signo de recurrencia o tumor residual (Figura No. 6). Asimismo en la tomografía que se obtuvo un mes después del tratamiento persisten ambos tumores como imágenes hipodensas, sin presentar áreas de reforzamiento tras la administración del medio de contraste con lo cual se descartó hasta ese momento la posibilidad de recurrencia tumoral (Figura No. 7).

Adicionalmente se realizaron determinaciones de alfafo-toproteína cada mes los primeros dos meses posteriores al tratamiento siendo los valores de 10.6 ng/mL y de 9.5 ng/mL progresivamente, indicando este marcador tumoral una tendencia a la baja lo cual correlaciona con los hallazgos descritos en las imágenes de tomografía que son indicativas de ausencia de actividad tumoral macroscópica.

Discusión

Cada vez son más utilizados los métodos percutáneos terapéuticos en los pacientes con CHC inoperable. La mayor experiencia que se tiene es con la inyección percutánea de etanol, la desventaja de este procedimiento es la dificultad de calcular la distribución del etanol dentro del tumor, lo que requiere de inyecciones repetidas de etanol. Comparativamente con la inyección percutánea de etanol la ablación con radiofrecuencia tiene un mayor porcentaje de necrosis tumoral completa lo que permite disminuir el número de sesiones por tratamiento y los riesgos asociados.⁹⁻¹¹ Con el diseño del equipo que utilizamos en nuestro trabajo la irrigación continua del electrodo previene la vaporización del tejido e incrementa considerablemente las zonas de necrosis por coagulación. El tratamiento se considera un éxito sólo si el calor se extiende y destruye el tejido tumoral. Con esta técnica se pueden destruir hasta cinco centímetros de diámetro de tejido de manera segura en una sola aplicación.

El éxito del tratamiento depende del tamaño y del número de lesiones. Lesiones mayores de cinco centímetros de

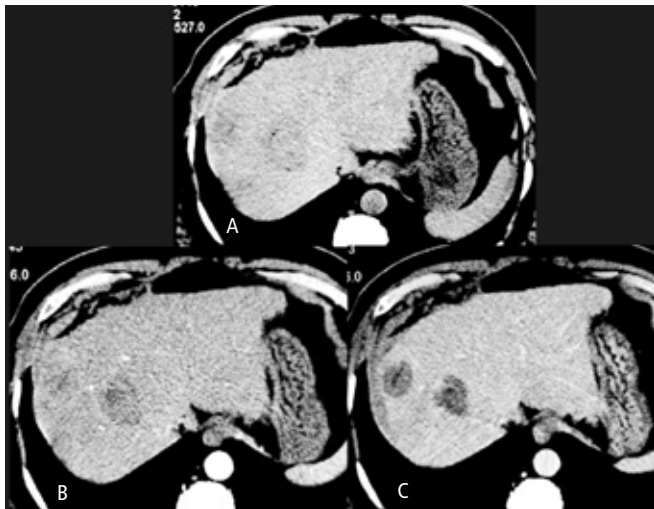


Figura 6. Tomografía computada obtenida unos minutos después de haber finalizado el procedimiento. A) Fase simple en la cual se observan ambos tumores hepáticos como áreas poco definidas y con ligera disminución de la densidad en relación al tejido adyacente. B) Fase arterial en la cual se hacen ligeramente más evidentes ambos tumores hepáticos sin existir reforzamientos periféricos o internos dependientes de las ramas de la arteria hepática. C) Fase venosa tardía en la que se observa a ambos tumores hepáticos como imágenes hipodensas, bien definidas, sin reforzamientos internos o periféricos tardíos que sugieran la presencia de tumor residual. Observe la presencia de pequeño hematoma subcapsular en el lado derecho del contorno hepático, el cual es consecuencia de las punciones realizadas para la colocación de la aguja de radiofrecuencia en ambos tumores hepáticos.

diámetro requerirán de colocación de la aguja en dos sitios diferentes dentro del tumor con tiempo adicional de tratamiento. Asimismo a mayor número de lesiones se tendrá que colocar la aguja en sitios diferentes incrementando los riesgos asociados a la punción e incrementando el tiempo de tratamiento. Se pueden tratar de tres a cinco lesiones y esto estará dado por las condiciones generales del paciente y su expectativa de vida.

En pacientes con cirrosis o hepatitis crónica el escrutinio con ultrasonido permite la detección temprana de CHC. En estos pacientes en quienes el tumor generalmente es menor de cinco centímetros de diámetro la ablación percutánea del tejido neoplásico ha sido aceptada debido a sus resultados favorables, comparables a los obtenidos por cirugía.^{12,13}

La principal desventaja de este tratamiento es similar a la de otros procedimientos no quirúrgicos, la prueba de destrucción completa del tumor hepático no puede ser evaluada histológicamente y sólo puede deducirse por métodos de imagen y seguimiento. Determinar si un tumor ha sido completamente tratado o si es necesario dar un tratamiento adicional requiere de una cuidadosa y precisa evaluación por imagen. Cuando un tumor no ha sido completamente tratado, el tejido residual viable puede ser detectado como un foco hipervascular tanto por ultrasonido Doppler, tomografía computada y resonancia magnética.¹⁴⁻¹⁹

Varios reportes han sugerido que el Doppler de poder y el Doppler color con contraste pueden ser útiles en la detec-

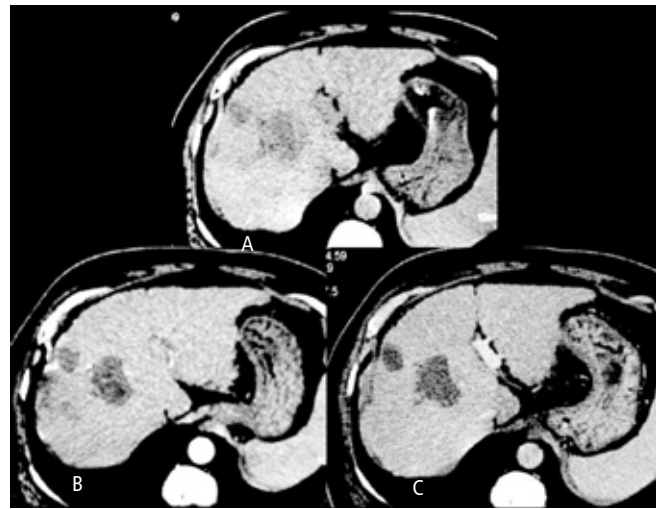


Figura 7. Tomografía computada obtenida un mes después del tratamiento, A) fase simple, B) fase arterial y C) fase venosa. Observe cómo ambos tumores hepáticos se mantienen como imágenes hipodensas, sin zonas de reforzamiento en su interior o en la periferia. Con estas imágenes se descartó la posibilidad de recurrencia tumoral.

ción de tumor residual o recurrente después de termoa-
blación de CHC.^{20,21}

La tomografía computada con contraste ha sido la modalidad de imagen más extensamente utilizada en la evaluación de respuesta terapéutica a la ablación con radiofrecuencia. Las lesiones con respuesta completa se identifican como áreas hipodensas sin zonas de reforzamiento tras la administración de medio de contraste ya sea dentro o en la periferia de la lesión. Cualquier reforzamiento focal en la lesión tratada debe ser considerado indicativo de tumor residual o recurrente. Sin embargo, no todos los reforzamientos periféricos vistos a corto plazo de seguimiento después de tratamiento deben considerarse como tumor viable, debido a que puede ocurrir hiperemia reactiva en el tejido que rodea la lesión que fue tratada, que no significa otra cosa más que reacción inflamatoria al daño térmico. Esta reacción inflamatoria se caracteriza por un anillo periférico uniforme en grosor y envuelve a la lesión tratada, mientras que el tumor residual se presenta como zonas de reforzamiento focales e irregulares.²²⁻²³

La resonancia magnética generalmente es utilizada como una modalidad para resolver casos problema cuando existe discrepancia entre los resultados clínicos y los hallazgos de tomografía o cuando una lesión no se encuentra como era de esperarse. Un estudio sugiere que la resonancia magnética puede tener ventajas sobre la tomografía computada en la detección temprana de recurrencia local debido a la alta sensibilidad de las imágenes T2. Las imágenes dinámicas con medio de contraste son las de mayor utilidad para evaluar respuesta a tratamiento.^{24,25}

Los niveles de alfafetoproteína están incrementados en la mayoría de los pacientes con CHC y después de un tratamiento exitoso con ablación con radiofrecuencia estos niveles disminuyen o se normalizan, por lo tanto este marcador tumoral

puede ser de utilidad como auxiliar en la vigilancia de recurrencia o persistencia tumoral. Un incremento en los niveles de este marcador tumoral puede ser útil para evaluar cambios sutiles en las imágenes de tomografía que sugieren recurrencia.

Un paciente cirrótico que ha sido tratado por CHC con ablación con radiofrecuencia puede desarrollar recurrencia tardía u otro foco de tumor por lo que en estos casos se recomienda seguimiento con realización de estudios de imagen cada tres meses y determinación de valores de alfafetoproteína.

Los reportes de complicaciones secundarias a la ablación con radiofrecuencia son escasos e indican que este es un procedimiento relativamente seguro. Las complicaciones que se han reportado son hemorragia, daño a los vasos sanguíneos, conductos biliares, diafragma o a los órganos abdominales e infección. En un estudio multicéntrico coordinado por Livraghi se reportan 0.11% de muertes y 1.52% de complicaciones mayores entre las que se encuentran hemorragia peritoneal, abscesos hepáticos, perforación de asas intestinales adyacentes a la lesión, siembra tumoral en el trayecto de la aguja, biloma, hemotórax e infarto hepático.²⁶

Respecto al tiempo de supervivencia que pueden alcanzar los pacientes con CHC en un trabajo publicado por Rossi y colaboradores, trataron a 39 pacientes con hepatocarcinoma y 11 con metástasis hepáticas con ablación térmica con radiofrecuencia. Durante un periodo de seguimiento de 22.6 meses, 94% de los pacientes estaban aún vivos después de un año;

86% después de dos años; 68% después de tres años y 40% después de cuatro a cinco años.²⁷

La termoablación con radiofrecuencia se plantea como un procedimiento seguro, sencillo, efectivo (88 a 96% de los casos), bien tolerado por los pacientes, que se acompaña de baja morbilidad y bajo rango de complicaciones, siendo mínimamente invasivo y el paciente puede ser tratado de manera ambulatoria las más de las veces.¹¹

Conclusión

Como acabamos de describir, proponemos a la termoablación con radiofrecuencia como una alternativa para el tratamiento de los pacientes que padecen CHC y en quienes la cirugía que es el "estándar de oro" para su tratamiento está contraindicada. Esta técnica es relativamente sencilla de realizar, con un alto margen de seguridad y bajo rango de complicaciones.

La selección de los pacientes debe ser cuidadosa y el tratamiento debe proponerse a aquellos que reúnan los criterios para su aplicación, con la finalidad de ofrecer buenos resultados.

El tratamiento de los pacientes no termina con la realización del procedimiento, por el contrario el seguimiento se convierte en una parte importante para detectar de forma temprana la presencia de residual o recurrencia tumoral.

Referencias

- Schafer DE, Sorrell MF. Hepatocellular carcinoma. *Lancet*. 1999; 353:1253-7.
- Tsuzuki T, Sugioka A, Ueda M. Hepatic resection for hepatocellular carcinoma. *Surgery*. 1990; 107:511-20.
- Nakamura H, Hashimoto T, Oi H, *et al*. Transcatheter oily chemoembolization of hepatocellular carcinoma. *Radiology*. 1989; 170:783-6.
- Livraghi T, Giorgio A, Marin G, *et al*. Hepatocellular carcinoma and cirrhosis in 746 patients: long-term results of percutaneous ethanol. *Radiology*. 1999; 194:113-8.
- Honda N, Guo Q, Uchida H, Ohishi H, Hiasa Y. Percutaneous hot saline injection therapy for hepatic tumors: an alternative to percutaneous ethanol injection therapy. *Radiology*. 1994; 190:53-7.
- Murakami R, Yoshimatsu S, Yamashita Y, Matsukawa T, Takahashi M, Sagara K. Treatment of hepatocellular carcinoma: value of percutaneous microwave coagulation. *AJR Am J Roentgenol*. 1995; 164:1159-64.
- Vogl TJ, Muller PK, Hammersting R, *et al*. Malignant liver tumors treated with MR imaging-guided laser-induced thermo-therapy: technique and prospective results. *Radiology*. 1995; 196:257-65.
- Haddad FF, Chapman WC, Wright JK, Blair TK, Pinson CW. Clinical experience with cryosurgery for advanced hepatobiliary tumors. *J Surg Res*. 1998; 75:103-8.
- Rossi S, Fornari F, Buscarini L. Percutaneous ultrasound-guided radiofrequency electrocautery for the treatment of small hepatocellular carcinoma. *J Intervent Radiol*. 1993; 8:97-103.
- Rossi S, Buscarini E, Garbagnati F, *et al*. Percutaneous treatment of small hepatic tumors by an expandable RF needle electrode. *AJR Am J Roentgenol*. 1998; 170:1015-22.
- Livraghi T, Goldberg SN, Lazzaroni S, Meloni F, Solbiati L, Gazelle GS. Small hepatocellular carcinoma: treatment with radio-frequency ablation versus ethanol injection. *Radiology*. 1999; 210:655-61.
- Oka H, Kurloka N, Kim K, *et al*. Prospective study of early detection of hepatocellular carcinoma in patients with cirrhosis. *Hepatology*. 1990; 12:680-7.
- Zoli M, Magalotti D, Bianchi G, Guelli C, *et al*. Efficacy of a surveillance program for early detection of hepatocellular carcinoma. *Cancer*. 1996; 78:977-85.
- Lencioni R, Caramella D, Bartolozzi C. Hepatocellular carcinoma: use of color Doppler US to evaluate response to treatment with percutaneous ethanol injection. *Radiology*. 1995; 194:113-8.
- Koito K, Namieno T, Ichimura T, *et al*. Power Doppler sonography: evaluation of hepatocellular carcinoma after treatment with transarterial embolization of percutaneous ethanol injection therapy. *AJR Am J Roentgenol*. 2000; 174:337-41.
- Bartolozzi C, Lencioni R, Caramella D, Falaschi F, *et al*. Hepatocellular carcinoma: CT and MR features after transcatheter arterial embolization and percutaneous ethanol injection. *Radiology*. 1994; 191:123-8.
- Choi D, Lim HK, Kim SH, *et al*. Hepatocellular carcinoma treated with percutaneous radio-frequency ablation: usefulness of power Doppler US with a microbubble contrast agent in evaluating therapeutic response-preliminary results. *Radiology*. 2000; 217:558-63.
- Sironi S, Livraghi T, Meloni F, *et al*. Small hepatocellular carcinoma treated with percutaneous RF ablation: MR imaging follow-up. *AJR Am J Roentgenol*. 1999; 173:1225-9.
- Kim S, Lim H, Kim YH, *et al*. Hepatocellular carcinoma treated with radio-frequency ablation: spectrum of imaging findings. *RadioGraphics*. 2003; 23:107-21.
- Solbiati L, Goldberg SN, Ierace T, *et al*. Radio-frequency ablation of hepatic metastases: postprocedural assessment with a US microbubble contrast agent-early experience. *Radiology*. 1999; 211:643-9.
- Fiore F, Vallone P, Ricchi R, *et al*. Levovist-enhanced Doppler sonography to evaluate response to percutaneous ethanol injection in hepatocellular carcinoma. *J Clin Gastroenterol*. 2000; 31:164-8.
- Lim HK, Han JK. Hepatocellular carcinoma: evaluation of therapeutic response to interventional procedures. *Abdom Imaging*. 2002; 27:168-79.
- Lim HK, Choi D, Lee WJ, *et al*. Hepatocellular carcinoma treated with percutaneous radio-frequency ablation: evaluation with follow-up multiphase helical CT. *Radiology*. 2001; 221:447-54.
- Dromain C, de Baere T, Elias D, *et al*. Hepatic tumors treated with percutaneous radio-frequency ablation: CT and MR imaging follow-up. *Radiology*. 2002; 223:255-62.
- Choi H, Loyer EM, DuBrow RA, *et al*. Radio-frequency ablation of liver tumors: assessment of therapeutic response and complications. *RadioGraphics*. 2001; 21:S41-S54.
- Livraghi T, Solbiati L, Meloni F, *et al*. Complications after cool-tip RF ablation of liver cancer: initial report of the Italian Multicenter Cool-tip RF study Group (abstr). *Radiology*. 2000; 217(P9):27.
- Rossi S, Buscarini E, Garbagnati F, *et al*. Percutaneous RF interstitial thermal ablation in the treatment of hepatic cancer. *AJR Am J Roentgenol*. 1996; 167:759-68.